

FOKUSERAT HJÄRTULTRALJUD

för akut omhändertagande

CARL JENSEN

ST-läkare

AnOpIVA, NU-sjukvården

carl.jensen@vgregion.se

FREDRIK JOHANSSON

Specialistläkare

AnOpIVA, NU-sjukvården

CARL HALLGREN

Specialistläkare

AnOpIVA, Sahlgrenska Universitetssjukhuset

Introduktion

Detta dokument innehåller kompetensmål och förslag på utbildningsprogram för fokuserat hjärtultraljud. Syftet är att erbjuda ett strukturerat upplägg för kollegialt handledt träning med målet att uppnå kompetens för användning i brådskande situationer och jourtid då expertkompetens inte alltid finns tillgänglig. Dokumentet är ett samarbetsprojekt mellan AnOpIVA-klinikerna i NU-sjukvården och på Sahlgrenska Universitetssjukhuset.

Bakgrund

Användandet av ultraljud har med portabla maskiner spridits från platser för planerad undersökning till miljöer för akut omhändertagande. I dessa miljöer har förenklade undersökningsprotokoll tagits fram för bedömning under tidskritisk handläggning. Fokuserat hjärtultraljud syftar till att identifiera vissa patologier av stor klinisk betydelse och förenliga med aktuell symtombild. Användare med begränsad ultraljudskompetens kan lära sig utföra fokuserat hjärtultraljud som komplement till den kliniska undersökningen. Genom att besvara riktade frågeställningar av främst binär karaktär kan undersökningen genomföras utan att fördröja handläggningen, exempelvis vid hjärtstopp för bedömning om mekanisk hjärtaktivitet förekommer samt möjlighet att upptäcka reversibel orsak till hjärtstoppet. Undersökningen rekommenderas vid den primära bedömningen av patienter med odifferentierad chock och hemodynamisk instabilitet för möjlighet till ökad diagnostisk säkerhet och riktad handläggning.(1, 2)

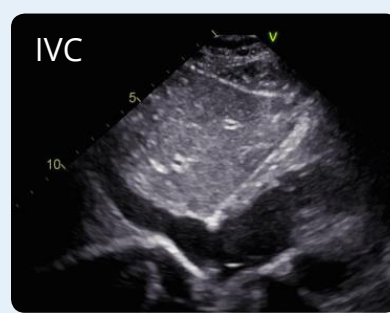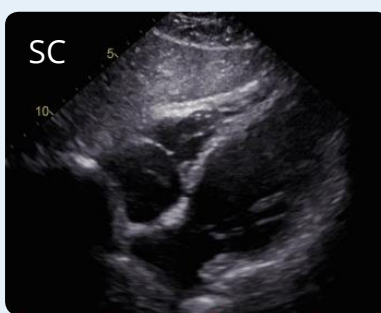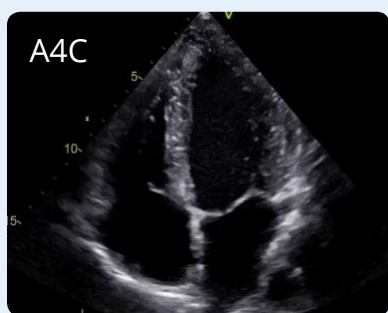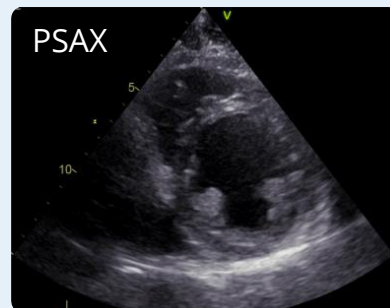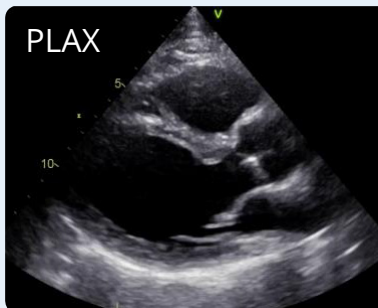Fokuserat hjärtultraljud skiljer sig på flera sätt från konventionell ekokardiografi (UKG), bland annat på mängden erhållen information. Den fokuserade undersökningens avgränsade omfattning är en styrka i akuta situationer men innebär samtidigt att potentiellt viktiga patologier riskerar att missas, i synnerhet för användare med begränsad erfarenhet. Förståelse för undersökningens begränsningar lika väl som för dess möjligheter är en nödvändig förutsättning för säkert användande och bör ingå i utbildning i fokuserat hjärtultraljud.(3)

Ett flertal organisationer inom intensivvård och akut-sjukvård har givit ut kompetensmål och rekommendationer för denna typ av hjärtultraljud.(4-7) Ett initiativ till granskning av evidensläget föranledde en multidisciplinär konsensuskonferens som 2014 resulterade i internationella evidensbaserade rekommendationer för fokuserat hjärtultraljud.(1) I enlighet med dessa kompetensmål publicerades 2018 ett specialitetsneutralt ramverk för utbildning och träning, uppdaterat med lungultraljud som komplement till hjärtundersökningen.(8)

FOKUSERAT HJÄRTULTRALJUD

för akut omhändertagande

- Parasternal långaxel (PLAX)
- Parasternal kortaxel (PSAX)
- Apikal fyrkammarvy (A4C)
- Subcostal fyrkammarvy (SC)
- Vena Cava Inferior (IVC)



Kompetensmål

Basal ultraljudsfysik och teknisk kunskap

- Förståelse för ultraljudets interaktion med vävnad för bildåtergivning, uppkomst av normala och patologiska fynd samt tolkning av artefakter.
- Kunskap om maskinens "knappologi" och tillämpning av gain och djup för bildoptimering.
- Lagring och överföring av bildmaterial.

Utförande

Undersökningen utförs med tvådimensionell registrering (2D-mode). Utöver detta krävs inga ytterligare funktioner även om tillägg av M-mode för enklare mätningar kan vara av visst värde. Utökad tillämpning av funktioner riskerar dock att fördröja handläggningen samt erfordrar högre kompetens hos undersökaren. Av dessa anledningar ingår inte dopplerbaserade tekniker i fokuserat hjärtultraljud. Det är inget krav att undersökningen genomförs med EKG-synkronisering. Denna funktion finns inte alltid på

portabla ultraljudsmaskiner och dess nytta blir tydligare vid mer avancerad undersökning.

Fokuserat hjärtultraljud innefattar färre antal vyer än konventionell UKG-undersökning. Av de fem standardvyer som ingår bör man utföra så många patientens status och situationen tillåter, varje målstruktur av intresse bör helst visualiseras i två olika vyer för säkrare bedömning. Vid särskilda situationer tillåter omständigheterna enbart bedömning i en eller två vyer, typfallet är vid hjärtstopp då subcostal vy är att föredra och undersökningen ska utföras under paus för pulskontroll för att inte fördröja arbetet med hjärtkompressioner.(1) Parasternala och subcostala vyer är i regel enklare att lära sig än apikala vyer som är mer beroende av patientens positionering.(2) Baserat på visuell bedömning besvaras frågeställningar av kvalitativ art (förekomst av perikardutgjutning: Ja/Nej) eller genom semikvantifiering vid uppskattning av global systolisk funktion.

FOKUSERAT HJÄRTULTRALJUD

för akut omhändertagande

Primära diagnostiska mål

Vänster kammare (VK)

- **Global systolisk funktion:**
hyperdynamisk, normal, lätt-måttligt nedsatt eller kraftigt nedsatt.
- **Storlek:** liten, normal eller dilaterad.

Höger kammare (HK)

- **Global systolisk funktion:**
hyperdynamisk, normal eller nedsatt.
- **Storlek:** normal eller dilaterad (HK > VK)

Förekomst av perikardutgjutning: Ja/Nej

Vid positivt fynd görs bedömning om perikardutgjutningen är av hemodynamisk betydelse eller inte. Ultraljudsfynd talandes för tamponad är systolisk kompression av höger förmak och diastolisk kompression av höger kammare. Vidgad IVC utan andningsvariation kan vara ett associerat fynd. Det är viktigt att ultraljudsfynd ställs i relation till klinisk bild, hastigheten med vilken en perikardutgjutning ansamlas kan ha stor betydelse, inte bara ansamlad volym. Deltagaren ska ha kännedom om hur perikardutgjutning kan särskiljas från epikardiellt fett och pleuravätska.

Volymstatus:

Klinisk misstanke om påverkat volymstatus kan stärkas genom kombination av ultraljudsfynd. Exempelvis talar små hyperdynamiska kammare och smal (<1cm vid slutexpiration), kollaberande IVC för kliniskt relevant hypovolemi. Deltagaren ska ha kännedom om fynd förenliga med nedsatt "fluid tolerance", felkällor vid bedömning av IVCs storlek och andningsvariation samt hur IVC särskiljs från aorta.

Andra fynd

Undersökningens primära syfte är att kunna bedöma ovan listade diagnostiska mål. Med viss träning kan dock undersökaren lära sig identifiera förändringar som inger misstanke om allvarlig klaffpatologi (uttalad förkalkning och

prolaps), VK-hypertrofi, förmaksförstoring samt tydligt avvikande regionalt rörelsemönster. Korrekt bedömning av fyndens relevans erfordrar högre kompetens men eventuell upptäckt kan ha betydelse för vidare handläggning och ger möjlighet till utökad bedömning inom rimlig tid.

Begränsningar och fallgropar

Vid tillämpning av fokuserat hjärtultraljud är det viktigt att användaren har kännedom om sina egna begränsningar avseende undersökningsteknik och tolkning av fynd. Exempelvis kan vyer som inte projiceras i rätt plan lätt ge upphov till felaktig bedömning av hjärtrummens storlek och funktion. Även fynd från korrekt projicerade vyer kan feltolkas, exempelvis om patientens underliggande sjukdomar inte tas i beaktande. HK-dilatation orsakad av långvarig pulmonell hypertension kan tolkas som tecken till akut belastning om undersökaren inte känner igen andra strukturella förändringar som snarare talar för kronisk genes, handläggning därefter kan få betydande negativa konsekvenser.

Bedömning av IVC vid uppskattning av volymstatus kan vara svårt och är behäftat med flera felkällor. Sjukdomar i hjärta och lungor samt ökat buktryck kan på olika sätt påverka IVCs storlek och andningsvariation. Dessa förändras också beroende på om patienten spontanandas, har assisterad eller kontrollerad ventilation. Under inandning kan IVCs rörelse i sidled och ur bild i längsaxelsnitt ge intryck av att kärlet kollaberar, vilket kan leda till onödig vätskebelastning som följd.(9) Att med fokuserat hjärtultraljud försöka bedöma funktion och strukturer utöver de som anges i kompetensmålen är riskabelt. Denna typ av frågeställningar ska istället föranleda remiss för UKG som ställer betydligt högre krav avseende användarkompetens, utrustning, tidsåtgång och lagringsmöjligheter. För att undvika missförstånd vid användning av fokuserat hjärtultraljud bör man i journaltext undvika termer som kliniskt UKG och bedside-eko samt förtydliga att undersökningen inte ersätter fullständigt UKG.(1)

FOKUSERAT HJÄRTULTRALJUD

för akut omhändertagande

Utbildning

För att uppnå adekvat användarkompetens rekommenderas deltagande i strukturerad utbildning. Uppläggen kan variera mellan olika utbildningar men följande komponenter bör ingå: teoretisk undervisning, praktisk träning och tolkning av fynd. En vanlig introduktion består av föreläsningar följt av träning i undersökningsteknik och bildbedömning på friska markörer. Denna del kan genomföras som internutbildning på hemsjukhuset eller genom deltagande i en extern kurs med motsvarande kompetensmål. Efter avklarad introduktion följer undersökning av riktiga patienter och under denna del är tillgång till klinisk handledning av största vikt.

Teoretisk undervisning

Basal ultraljudsfysik och relevant hjärtanatomi är grundläggande för förståelse av undersökningen och bör behandlas först. Vid genomgång av diagnostiska mål diskuteras vanligt förekommande kliniska tillstånd, bakomliggande patofysiologi och indikationer för undersökning med hänsyn till deltagarens specialitet. Under denna del av utbildningen är det viktigt att deltagaren också får en god förståelse för undersökningens begränsningar och när vidare utredning bör initieras. Nätbaserad undervisning är ett bra komplement till traditionella föreläsningar och flera e-learningresurser erbjuder instuderingsmaterial, teoretiska kunskapstest samt tillgång till arkiv med inspelade undersökningar för demonstration av anatomiska normalvarianter och olika patologiska fynd. Minst 10 timmar rekommenderas för teoretisk undervisning jämnt fördelat på föreläsningar och träning i bildbedömning.(7)

Praktisk träning

I början av den praktiska delen av utbildningen ska deltagaren träna på att orientera sig visuellt och hitta de olika vyerna samt bedöma normal hjärtanatomi, för detta är det lämpligt att använda friska personer som undersökningsobjekt. I takt med att dessa färdigheter förbättras övergår man till att undersöka riktiga patienter vilket initialt bör ske i närvaro av handledare för möjlighet till direkt återkoppling. Därefter kan undersökningar utföras självständigt men så

länge deltagaren är under utbildning ska bilder sparas och bedömas av handledare efteråt. Det är skillnad på att undersöka elektiva patienter med fullskalig ultraljudsmaskin och kritiskt sjuka patienter i respirator med en enklare portabel maskin, man bör därför i möjligaste mån träna under samma förhållanden som råder i ens kliniska vardag och undersöka motsvarande patienter. Det är dock viktigt att välja fall efter förmåga, brådskande handläggning får inte fördröjas till förmån för träning.

Tolkning av fynd

Deltagaren gör en bedömning av utförd undersökning och redovisar fynden via ett formulär som tillsammans med sparade bildsekvenser utgör underlag för handledares granskning efteråt. Godkänd undersökning innebär minst två bedömbara hjärtvyer (ej IVC) samt god överrensstämelse mellan deltagares och handledares bedömning av fynd. Återkoppling avseende felaktiga slutsatser är en viktig del i lärandeprocessen och bör ske snarast möjligt.

Om undersökningsfynd påverkar vidare handläggning ska detta ske i samråd med handledare. Det är mindre sannolikt att deltagaren genom egna undersökningar exponeras för kompetensmålen samtliga patologier. Det är därför viktigt att träning i bildbedömning utgör en betydande del av den teoretiska undervisningen och att mindre vanliga tillstånd inkluderas i detta.

Loggbok och dokumentation

Bilaga nr 2 innehåller exempel på undersökningsformulär att använda under utbildningen. Deltagaren för loggbok över ifyllda formulär som sparas inför slutgiltig kompetensbedömning. Av sekretessskäl bör formulären inte innehålla fullständigt namn eller personnummer utan kan istället märkas med personnumrets fyra sista siffror samt kort beskrivning av fallet/undersökningsindikation enligt följande: -xxxx. 65-årig man med hypotension och misstänkt sepsis.

Undersökningsfynd ska dokumenteras i patientjournalen som en del av den kliniska undersökningen och bilder bör

FOKUSERAT HJÄRTULTRALJUD

för akut omhändertagande

sparas i den mån omständigheterna tillåter, även om bedömning sker tillsammans med handledare bedside. Detta för möjlighet till eftergranskning och som referens till uppföljande undersökning. Möjligheter till digital lagring varierar mellan olika arbetsplatser, om tillgång till gemensam server saknas sparas bilderna på ultraljudsmaskinen eller på USB-minne. Deltagaren ansvarar för sparade filer som namnges i enlighet med motsvarande undersökningsformulär.

Handledning

Exempel på lämplig handledare är kollega som uppnått grundläggande UKG-kompetens under sidoplacering inom klinisk fysiologi eller kardiologi och som är van att bedöma akuta patienter. Handledare kan även vara kollega med lång tids erfarenhet av fokuserat hjärtultraljud och som kontinuerligt använder detta inom intensivvård eller akutsjukvård. Det är önskvärt att deltagaren har en förutbestämd huvudhandledare som sambedömer undersökningar vid flertalet tillfällen under utbildningens gång för att lättare kunna värdera kompetensutvecklingen.

Utvärdering av kompetens

För att kunna uppnå adekvat kompetens bör stor vikt läggas vid praktisk träning och deltagaren förväntas genomföra och tolka ett visst antal undersökningar under utbildningen. Av dessa kan en mindre andel utföras på friska personer men majoriteten ska göras på patienter. Antalet undersökningar som bör ingå varierar mellan olika rekommendationer, för utbildning inom intensivvård rekommenderas minst 30 undersökningar (7, 10) vilket kan anses vara ett rimligt minimikrav. European Association of Cardiovascular Imaging (EACVI) föreslår 50 stycken men då ingår även lungultraljud som komplement till hjärtundersökningen.(8) Oavsett antal råder konsensus kring att varje deltagare ska bedömas individuellt och att träningen bör utökas vid behov, därmed bedömer handledaren när tillräcklig kompetens har uppnåtts. Teoretisk och praktisk examination kan inkluderas som avslutande moment. Undersökningsprotokoll bör sparas och godkänd utbildning dokumenteras internt. Möjlighet till certifiering i fokuserat hjärtultraljud saknas i nuläget men kan bli aktuellt på sikt.

Lungultraljud

Då luft begränsar ledning av ultraljudsstrålar har tekniken inte ansetts möjlig att tillämpa för undersökning av lungor förutom vid bedömning av pleuravätska. Ökad förståelse för uppkomsten av ultraljudsartefakter vid olika tillstånd har dock banat väg för utökad tillämpning. Möjligheten att kunna upptäcka interstitiell vätska som vid lungödem eller förekomst av pneumothorax har gett lungultraljud en värdefull roll vid differentialdiagnostik av dyspné och hemodynamisk svikt.(11, 12)

Kommentarer

Varianter av basal hjärtundersökning med olika namn har utvecklats genom åren inom flera specialiteter, exempelvis Basic Critical Care Echocardiography (BCCE). Tillkomsten av Focused Cardiac Ultrasound (FoCUS) syftade till att samla dessa olika undersökningar under ett gemensamt och specialitetsneutralt namn, med utrymme för respektive disciplin att anpassa tillämpningen efter behov.(1)

Under arbetet med detta dokument har vi utgått från kompetensmål(5) och träningsupplägg(7) för BCCE och anpassat innehållet efter internationella rekommendationer för fokuserat hjärtultraljud för ett uppdaterat evidensläge.(1, 2, 8)

Volymstatus kan vara svårbedömt i de fall uttalad hypovolemi inte föreligger. Patientens förmåga att tillgodogöra sig volym kan bedömas med ultraljud och "fluid responsiveness" definieras som signifikant ökning av slagvolym som svar på vätskebolus. Denna metod kräver dock tillämpning av doppler och mätning av IVCs variabilitet som substitut kan påverkas av många felkällor.(13) För aktuell kompetensnivå föreslås istället bedömning om tecken till nedsatt "fluid tolerance" föreligger. Vid frånvaro av sådana är risken låg att initial vätskebehandling leder till försämring av patientens tillstånd. Däremot bör upptäckt av kraftigt nedsatt systolisk funktion, dilaterade kammare eller vidgad IVC utan andningsvariation föranleda mer restriktiv vätskebehandling till förmån för kompletterande terapi, exempelvis vasoaktiva läkemedel.(13, 14)

FOKUSERAT HJÄRTULTRALJUD

för akut omhändertagande

I BCCE ingår kvalitativ bedömning av klaffar med färgdoppler för att kunna undersöka om uttalad insufficiens föreligger.(5) American Society of Echocardiography (ASE) menar dock att det är mycket få situationer där upptäckten av klaffinsufficiens är mer brådskande än att konventionellt UKG hinner utföras. För att tillämpa doppler skulle dessutom utbildningen behöva utökas med ytterligare teori och praktisk träning.(2) Dessutom anses bedömning av måttlig och uttalad insufficiens med enbart färgdoppler inte vara en tillräcklig metod.(15) Vi har därför valt att gå på samma linje som två andra utbildningsprogram för fokuserat hjärtultraljud (16, 17) och inte inkluderat färgdoppler i kompetensmålen.

Även om klaffbedömning är komplext kan icke-expert-er lära sig känna igen förändringar talandes för allvarlig klaffpatologi vid undersökning i 2D-mode.(1) Översiktlig bedömning av klaffmorfologi kan inkluderas men ska inte ses som ett primärt undersökningsmål. Vidare förutsätter detta att ämnet går igenom under den teoretiska delen av utbildningen. Misstänkta klaffel och andra sidofynd anges i formulärets fritextruta och bildsekvenser sparas för möjlighet att granskas av handledare. Därefter bör fynden utvärderas med konventionellt UKG.

Förslaget att inkludera lungor som en del i fokuserat hjärtultraljud avser bedömning av interstitiell vätska och pleuravätska.(8) Som ett teoretiskt kunskapsmål i samma dokument anges också pneumothorax vilket vi anser bör ingå i undersökningen. Vid undersökning i ryggläge är ultraljud känsligare än slätröntgen för att utesluta pneumothorax.(12) Vid bedömning av lungor används undersökningsformulärets fritextruta.

Vi ser detta utbildningsprogram som användbart för alla typer av läkare som i sin vardag möter akut sjuka patienter och där indikation för undersökning kan finnas. Användning förutsätter dock att kraven på handledning uppfylls samt att tillämpning sker i enlighet med respektive kliniks intresse och under dess ansvar.

Referenser

1. Via G, Hussain A, Wells M, et al. International evidence-based recommendations for focused cardiac ultrasound. *J Am Soc Echocardiogr.* 2014;27(7):683 e1- e33.
2. Spencer KT, Kimura BJ, Korcarz CE, et al. Focused cardiac ultrasound: recommendations from the American Society of Echocardiography. *J Am Soc Echocardiogr.* 2013;26(6):567-81.
3. Neskovic AN, Edvardsen T, Galderisi M, et al. Focus cardiac ultrasound: the European Association of Cardiovascular Imaging viewpoint. *Eur Heart J Cardiovasc Imaging.* 2014;15(9):956-60.
4. Price S, Via G, Sloth E, et al. Echocardiography practice, training and accreditation in the intensive care: document for the World Interactive Network Focused on Critical Ultrasound (WINFOCUS). *Cardiovasc Ultrasound.* 2008;6:49.
5. Mayo PH, Beaulieu Y, Doelken P, et al. American College of Chest Physicians/La Societe de Reanimation de Langue Francaise statement on competence in critical care ultrasonography. *Chest.* 2009;135(4):1050-60.
6. Labovitz AJ, Noble VE, Bierig M, et al. Focused cardiac ultrasound in the emergent setting: a consensus statement of the American Society of Echocardiography and American College of Emergency Physicians. *J Am Soc Echocardiogr.* 2010;23(12):1225-30.
7. Expert Round Table on Ultrasound in ICU. International expert statement on training standards for critical care ultrasonography. *Intensive Care Med.* 2011;37(7):1077-83.
8. Neskovic AN, Skinner H, Price S, et al. Focus cardiac ultrasound core curriculum and core syllabus of the European Association of Cardiovascular Imagingdagger. *Eur Heart J Cardiovasc Imaging.* 2018.
9. Blanco P, Volpicelli G. Common pitfalls in point-of-care ultrasound: a practical guide for emergency and critical care physicians. *Crit Ultrasound J.* 2016;8(1):15.

FOKUSERAT HJÄRTULTRALJUD

för akut omhändertagande

10. Kanji HD, McCallum JL, Bhagirath KM, et al. Curriculum Development and Evaluation of a Hemodynamic Critical Care Ultrasound: A Systematic Review of the Literature. *Crit Care Med*. 2016;44(8):e742-50.
11. Gargani L, Volpicelli G. How I do it: lung ultrasound. *Cardiovasc Ultrasound*. 2014;12:25.
12. Volpicelli G, Elbarbary M, Blaivas M, et al. International evidence-based recommendations for point-of-care lung ultrasound. *Intensive Care Med*. 2012;38(4):577-91.
13. Miller A, Mandeville J. Predicting and measuring fluid responsiveness with echocardiography. *Echo Res Pract*. 2016;3(2):G1-G12.
14. Weekes AJ, Lewiss RE. Ultrasound in Resuscitation. In: Fox JC, editor. *Clinical Emergency Radiology*. 2nd ed. New York, NY: Cambridge University Press; 2017. p. 371.
15. Orde S, Slama M, Hilton A, et al. Pearls and pitfalls in comprehensive critical care echocardiography. *Crit Care*. 2017;21(1):279.
16. The College of Intensive Care Medicine of Australia and New Zealand. Focused Cardiac Ultrasound in Intensive Care. 2014 [170111]; Available from: [https://www.cicm.org.au/CICM_Media/CICMSite/CICM-Website/Resources/Trainee%20Resources/T-35-\(2014\)-Focused-Cardiac-Ultrasound-in-Intensive-Care-Syllabus.pdf](https://www.cicm.org.au/CICM_Media/CICMSite/CICM-Website/Resources/Trainee%20Resources/T-35-(2014)-Focused-Cardiac-Ultrasound-in-Intensive-Care-Syllabus.pdf).
17. Intensive Care Society. Focused Intensive Care Echocardiography (FICE). 2013 [171113]; V.5:[Available from: <https://www.ics.ac.uk/AsiCommon/Controls/BSA/Downloader.aspx?iDocumentStorageKey=cda4d239-89db-4db2-8587-2ea7382f8732&iFileTypeCode=PDF&iFileName=Accreditation%20pack>].

FOKUSERAT HJÄRTULTRALJUD

för akut omhändertagande

Bilaga 1 - Utbildningsmaterial

Denna del innehåller förslag på teoretiskt material att använda vid internutbildning. Materialet består av filmer från två olika utbildningsprogram och används med tillåtelse från ansvariga på respektive program. Filmerna går igenom kompetensmålen för fokuserat hjärtultraljud men på enstaka ställen nämns också tekniker bortom fokuserad undersökning för att ge tittaren en inblick i vilka möjligheter som finns.

Detta material kommer från the University of Utah Department of Anesthesiology och innehåller filmer både om hjärt- och om lungultraljud. Man har också skrivit en artikel om undersökningsteknik och utförande av fokuserat hjärtultraljud.

<https://echo.anesthesia.med.utah.edu/tee/focus-content/>

Zimmerman JM, Coker BJ. The Nuts and Bolts of Performing Focused Cardiovascular Ultrasound (FoCUS). *Anesth Analg*. 2017;124(3):753-60.

<https://www.ncbi.nlm.nih.gov/pubmed/28207445>

Dessa filmer är framtagna för utbildning av trainees inom intensivvård i Australien och Nya Zeeland.(16) Filmerna är gjorda på uppdrag av College of Intensive Care Medicine samt Intensive Care Education & Training, Nepean Hospital, Sydney.

<http://www.icetnepean.org/focused-cardiac-ultrasound.html>

FOKUSERAT HJÄRTULTRALJUD

för akut omhändertagande

Bilaga 2 - Undersökningsformulär

Undersökare

Handledare

Bedside USB

Datum

Undersökning nr

Patient*

* Fyra sista siffror i personnumret samt indikation för undersökning.

	PLAX	PSAX	A4C	SC	IVC
Använd vy	<input type="checkbox"/>	<input type="checkbox"/>	<input type="checkbox"/>	<input type="checkbox"/>	<input type="checkbox"/>
Godkänd vy	<input type="checkbox"/>	<input type="checkbox"/>	<input type="checkbox"/>	<input type="checkbox"/>	<input type="checkbox"/>

VK-funktion:

- Hyperdynamisk
- Normal
- Lätt/måttligt nedsatt
- Kraftigt nedsatt
- Osäker

VK-storlek:

- Liten
- Normal
- Dilaterad
- Osäker

HK-funktion:

- Hyperdynamisk
- Normal
- Nedsatt
- Osäker

HK-storlek:

- Normal
- Dilaterad
- Osäker

Tag ställning till:

	Ja	Nej	Osäker
Perikardutgjutning?	<input type="checkbox"/>	<input type="checkbox"/>	<input type="checkbox"/>
Hemodynamisk påverkan?	<input type="checkbox"/>	<input type="checkbox"/>	<input type="checkbox"/>
Signifikant hypolemi?	<input type="checkbox"/>	<input type="checkbox"/>	<input type="checkbox"/>

Bedömning:

Behov av vidare utredning? Ja Nej

Resultat:

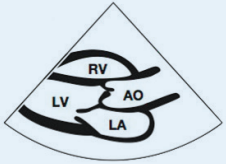
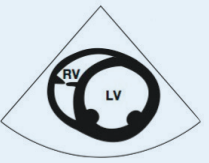
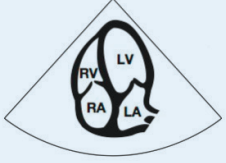
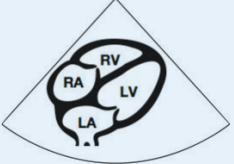
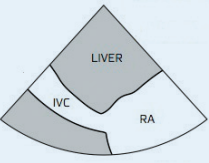
- Godkänd
- Bör upprepas

Handledares signatur:

FOKUSERAT HJÄRTULTRALJUD

för akut omhändertagande

Bilaga 3 - Undersökningsmall

	Hur håller man proben?	Hur ska det se ut?	Vad tittar man på?
PLAX Parasternal långaxel	Parasternalt i2-i5 sin Rikta markören mot pats högra axel Scanna upp och ner eller i cirklar tills du hittar ett fönster, justera bild	 Aortaklaff och mitralklaff mitt i bild VK så avlång som möjligt	Hur bra pumpar VK? Väggrörlighet? Mitralklaffens öppning VK-storlek visuellt (M:4,2-5,9 K: 3,9-5,3) Perikardvätska? (Synlig klaffavvikelse?)
PSAX Partesternal kortaxel	Utgå från PLAX Rotera proben 90 grader medurs Markör mot pats vänstra axel.	 Skuren över papillarmuskulerna VK skall vara rund	Hur bra pumpar VK? Väggrörlighet? Koncentrisk kontraktion Storlek VK/HK. Tecken till HK-belastning?
A4C Apikal fyrkammarvy	Under vänster mamill Rikta proben mot pats högra axel Markören mot pats vänster (kl 3)	 Centrera apex. Aortaklaff skall ej synas. VK så avlång som möjlig	Hur bra pumpar VK? Väggrörlighet? Homogenicitet? Rörlighet i klaffplan Hur bra pumpar HK? I kammarens fria vägg? I klaffplanet? Storlek VK/HK Normalt HK 60% av VK
SC Subcostal fyrkammarvy	Subxifoidalt Rikta proben mot pats vänstra axel. Markören mot pats vänster (kl 3)	 Aortaklaff skall ej synas	Perikardvätska? (Ses bäst subcostalt) Pumpfunktion VK, HK Storlek VK/HK
IVC Vena cava inferior	Utgå från Subcostal vy Vrid markör mot pats huvud (kl 12) Lokalisera IVC genom relation till höger förmak Mäts 1-2 cm från förmaket.	 Aortaklaff och mitralklaff mitt i bild VK så avlång som möjligt	Hypovolemi? Storlek IVC? Andningsvariation? Spontanandning? Kontrollerad ventilation?
Dålig vänsterkammerfunktion Hypokinetisk VK IVC – dilaterad, ingen andningsvariation Lungultraljud: B-lines		Högerkammerpåverkan D-formad VK i PSAX Storleksförhållande VH/HK i A4C, Dilaterad = HK > VK IVC – dilaterad, ingen andningsvariation	
Tamponad HF systolisk och HK diastolisk kollaps. IVC - Andningsvariation talar starkt emot tamponad. Klinisk bedömning!		Hypovolemi Hyperdynamisk, liten VK och HK IVC – andningsvariation, spontanand <10mm endexpiratoriskt Lungultraljud: inga B-lines	

Bilderna i undersökningsmallen används med tillåtelse av Dr Erik Sloth, Aarhus Universitetshospital.